

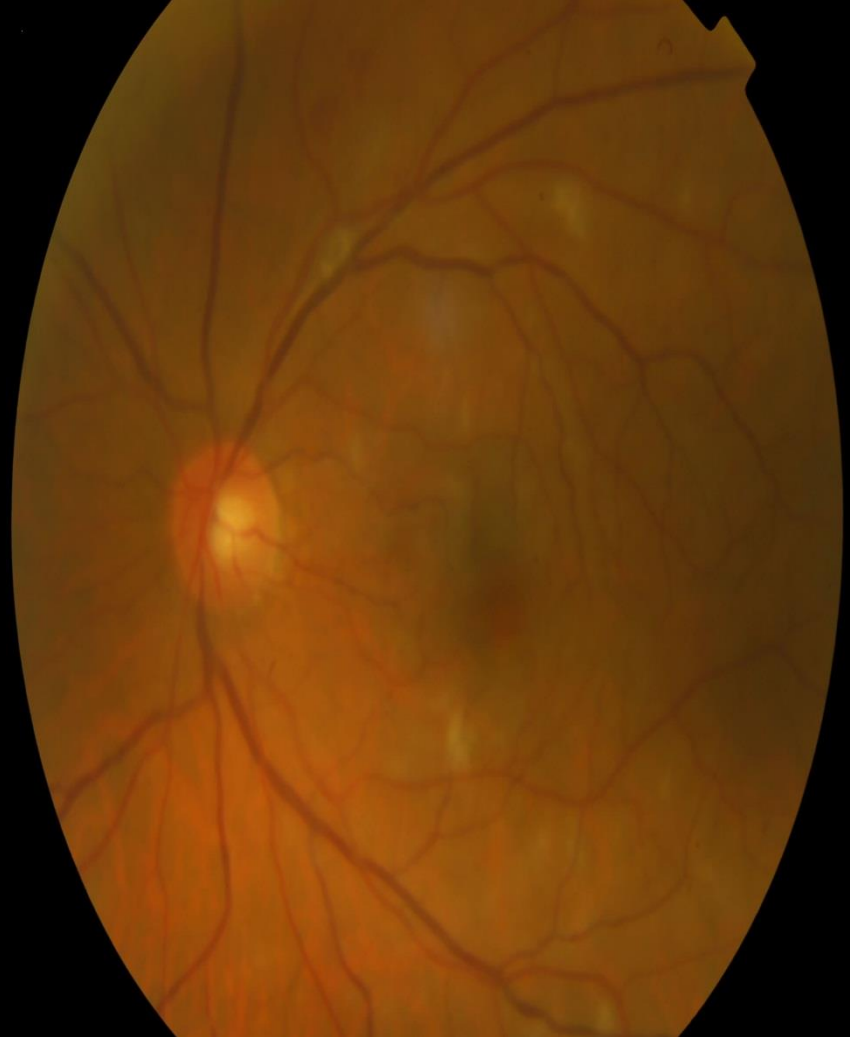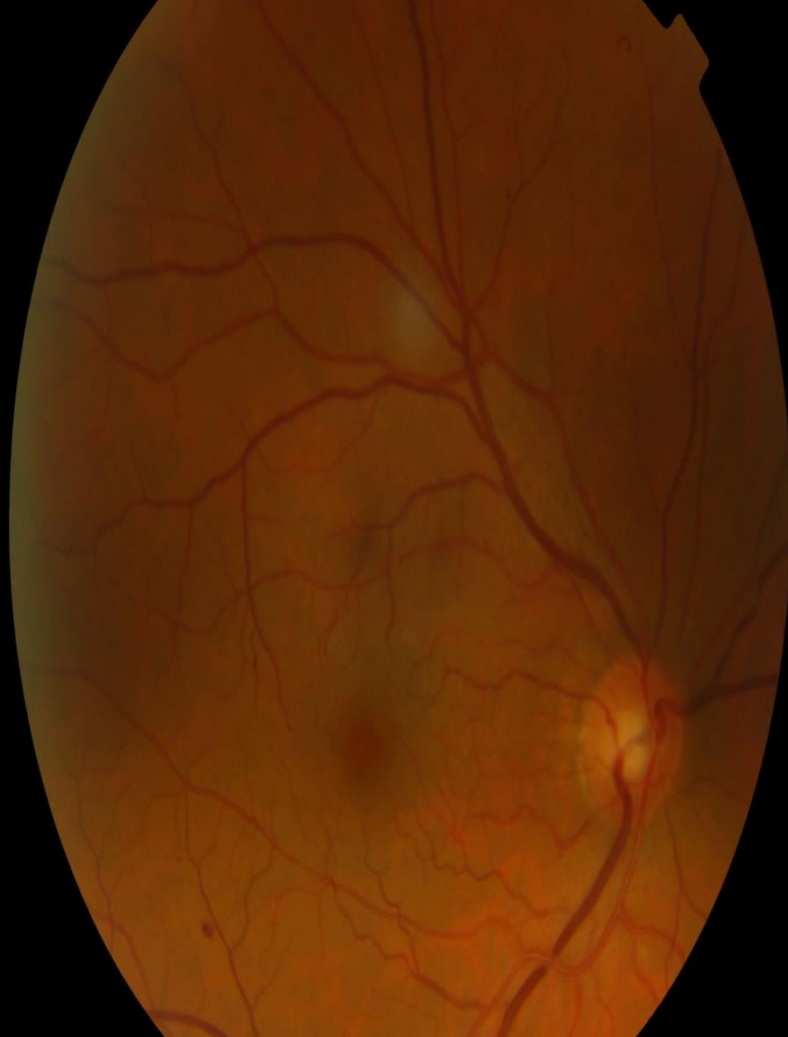# Glaucoma neovascular unilateral como manifestación de oclusión carotidea bilateral casi completa

MANUELA MORCILLO GUARDIOLA, JOSE A. MARTÍNEZ MORALES, M<sup>a</sup> PAZ VILLEGAS PÉREZ, JAIME MIRALLES DE IMPERIAL MORA- FIGUEROA

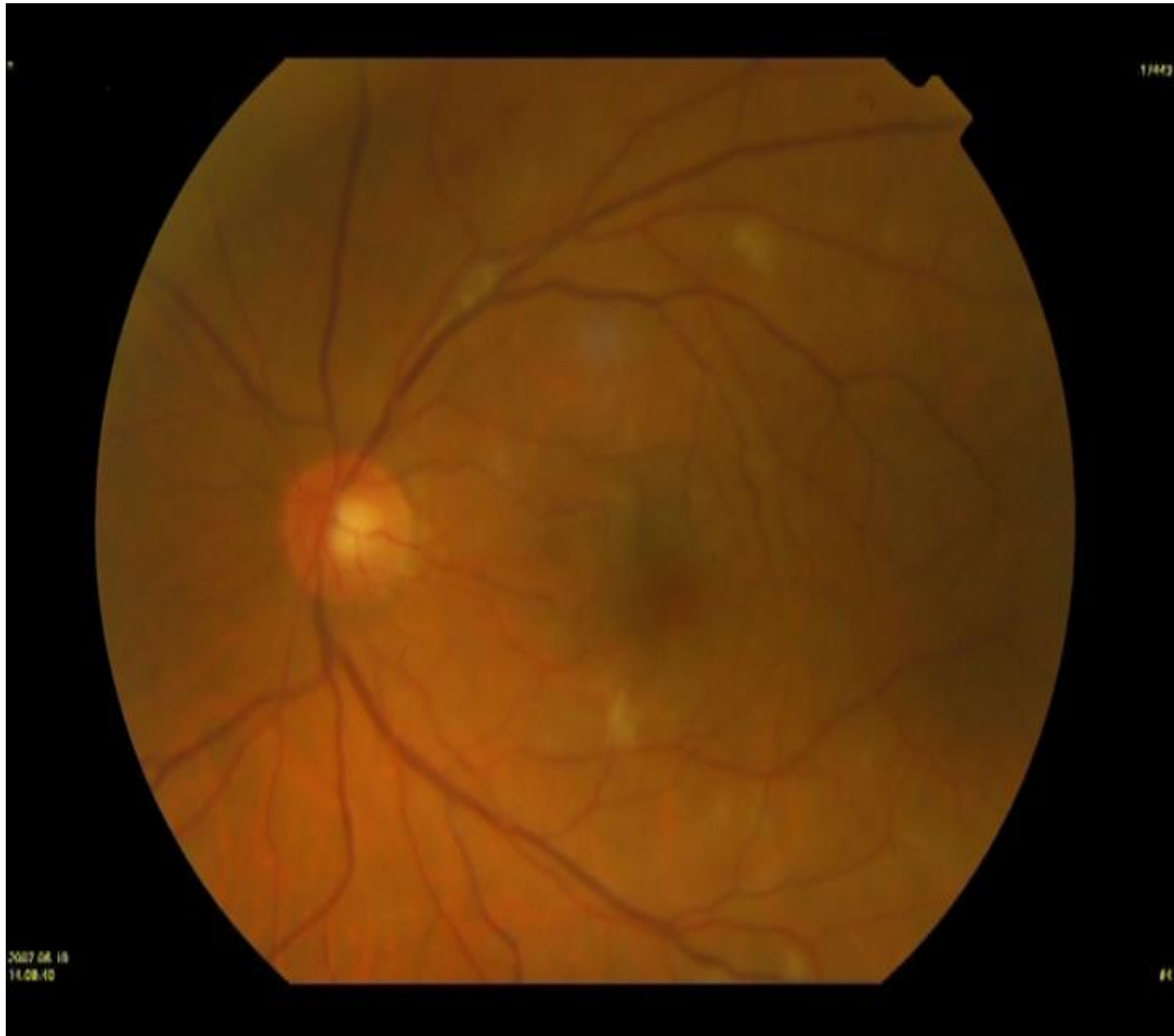
Viernes, 14 de Marzo de 2014



"Una manera de hacer Europa"



- **OD: Una hemorragia** en polo posterior. Un exudado algodinoso.
- **OI: Microhemorragias** en polo posterior y ecuador. **Exudados algodinosos** en polo posterior. No proliferantes.
- **TRATAMIENTO:** Ciclopléjico c/ 8h, Tobradex c/6h, Combigan c/12h, Prednisona-neomicina/noche.
- **SOSPECHA SINDROME ISQUEMICO OCULAR (SIO): AFG Y ECODOPPLER TSA.**



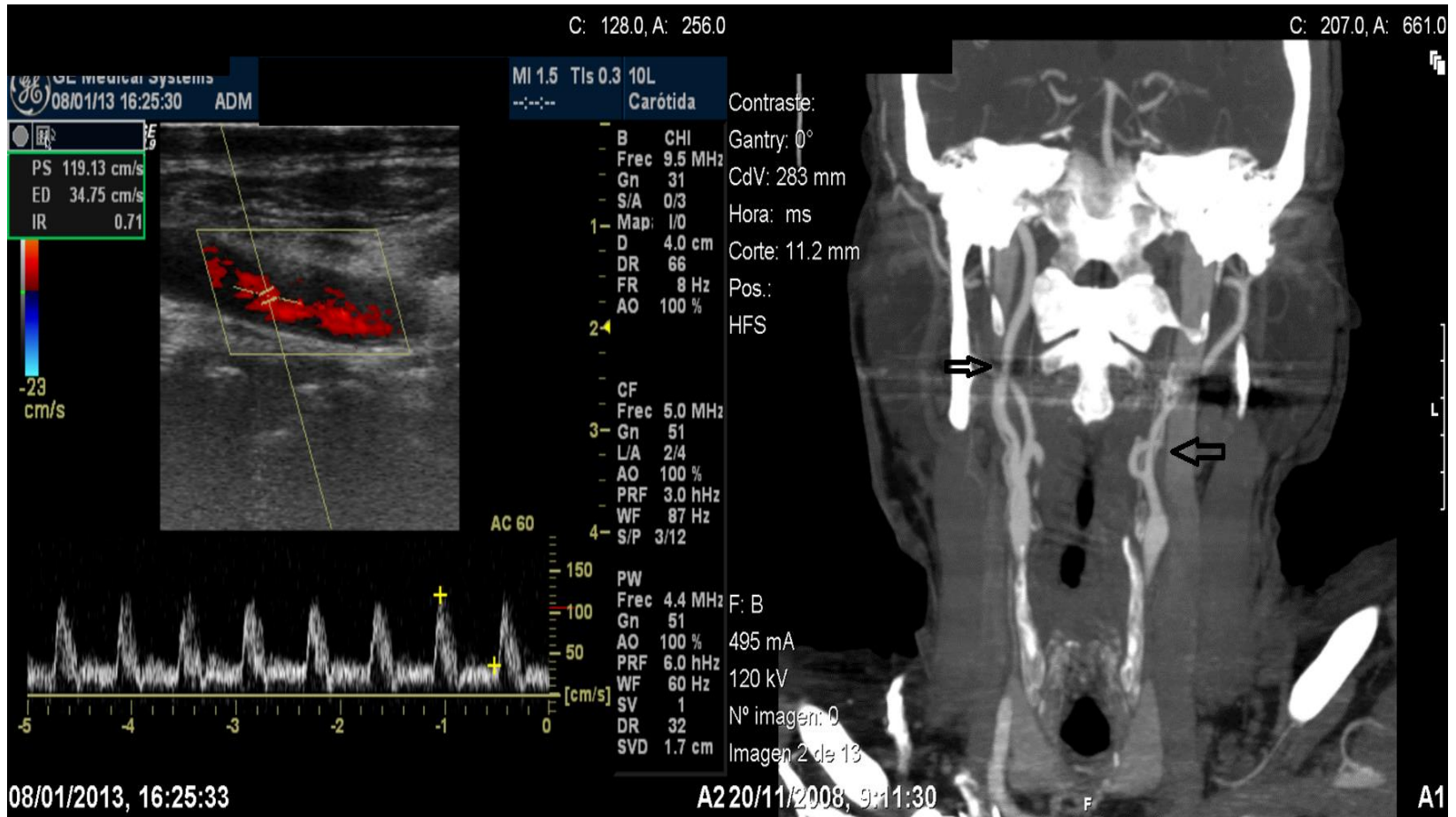
11443

2007 08 18  
11.08.10

11

# TRATAMIENTO

- **OFTALMOLÓGICO:** PRFC URGENTE.
- **CIRUGÍA VASCULAR:** REVASCULARIZACIÓN CID ENDARDERECTOMÍA Y COLOCACIÓN DE STENT.



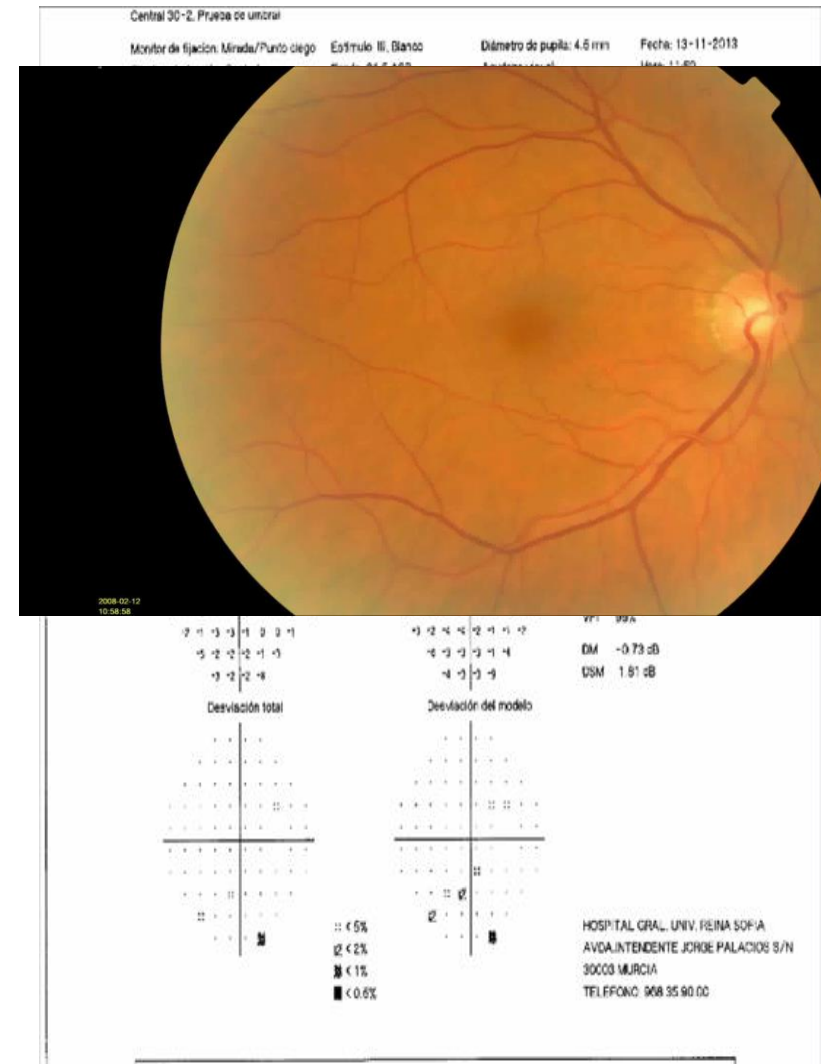
# EVOLUCIÓN OFTALMOLÓGICA

## OI

- ISQUEMIA SEVERA GENERALIZADA\*
- GLAUCOMA NEOVASCULAR REFRACTARIO
- CICLOCRIOTERAPIA 1 AÑO DESPUÉS.
- ACTUALIDAD:
  - AV PERCEPCIÓN LUZ
  - TTO: AZOPT (PIO 25- 30)

## OD

- 2 AÑOS DESPUÉS INICIO HTO
- ACTUALIDAD:
  - NO SIGNOS DE SINDROME ISQUÉMICO OCULAR
  - AV: 1.2
  - TTO: AZOPT Y TRAVATAN (PIO 15)
  - CV: NORMAL\*



# DISCUSIÓN

- **SINDROME ISQUEMIA OCULAR:** 1ª MANIFESTACIÓN ESTENOSIS CAROTIDEA CRITICA (ICTUS/ PRONÓSTICO VITAL)
- **CLINICA:** pérdida AV subaguda y/o dolor (glaucoma neovascular, NOIANA, OACR).
- **DIAGNOSTICO DIFERENCIAL:** RP. DIABÉTICA, RP. HIPERTENSIVA (**asimetría** ojo contralateral/ segmento ant y post).
- **GLAUCOMA NVC DE ETIOLOGÍA INCIERTA/ HALLAZGOS SIO: PRUEBAS DE IMAGEN.**

Muchas gracias